

TECHNIQUE CHIRURGICALE

Hydro-dissection et la division de la tumeur dans la chirurgie des neurinomes de l'acoustique

Jean-Marie Sterkers

Paris

Si le risque vital du traitement chirurgical des neurinomes de l'acoustique (NA) a presque totalement disparu, il demeure une séquelle toujours possible : la paralysie faciale.

En 1996, j'avais dénommé l'ORL, impliqué dans l'opération « le gardien du facial », cette formule demeure toujours d'actualité et motive les diverses améliorations susceptibles d'être apportées à l'acte chirurgical pour préserver ce nerf. C'est pourquoi depuis 1990, j'ai ajouté aux manœuvres habituelles : morcellement intratumoral, dissection sous monitoring, deux nouvelles manœuvres opératoires :

- l'hydrodissection et
- la division en deux fragments de la tumeur.

L'HYDRODISSECTION (HD)

Cette technique est destinée à créer un plan de clivage entre tumeur, nerfs, tronc cérébral et cervelet. L'infiltration de sérum physiologique est effectuée dans la couche la plus périphérique du neurinome, ce qui facilite, en produisant un œdème dans la pseudo-capsule tumorale, une dissection atraumatique.

(Fr ORL - 2006 ; 91 : 257 - 259)

Mots clés : Neurinome acoustique, Chirurgie, Technique, Nerf facial acoustique.

Date de soumission : mars 2006

Date d'acceptation : août 2006

Auteur correspondant : Jean-Marie Sterkers

4, rue Michel-Ange

75016 Paris

e-mail : sterkers.j.m@wanadoo.fr

L'HD est effectuée avec une aiguille de rachianesthésie (G25, L 90 mm, Vygon réf Nr 180, 05).

DIVISION DU NEURINOME

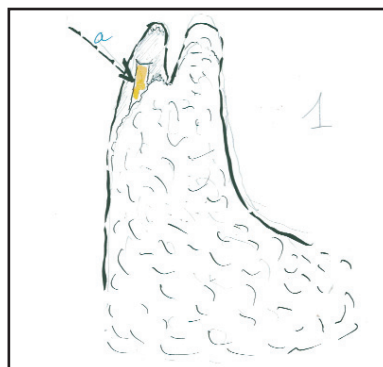Elle est effectuée après identification du nerf facial à ses deux extrémités. La méthode comporte 6 temps.

Le nerf facial est repéré à son entrée dans le canal de Fallope au fond du méat auditif interne, après interruption des fibres du nerf vestibulaire supérieur (Figure 1).

La partie intra-méatale du neurinome est enlevée en la séparant du nerf facial. La dissection s'arrête au porus, car le nerf y est presque toujours très adhérent à la tumeur, laminé et fragilisé.

Le repérage du nerf facial est réalisé à son émergence du tronc cérébral (Figure 2). Ceci nécessite dans les tumeurs volumineuses le morcellement intratumoral

Figure 1 : Ablation d'un neurinome de l'acoustique droit par voie trans-labyrinthique, découverte du nerf facial à l'orifice du canal de Fallope (flèche a).



Hydrodissection, division du neurinome de l'acoustique

Figure 2 : Ablation de la tumeur dans le méat auditif interne (flèche a). Morcellement du pôle inférieur de la tumeur dans l'angle. Découverte du nerf facial à l'émergence du tronc cérébral (flèche b).

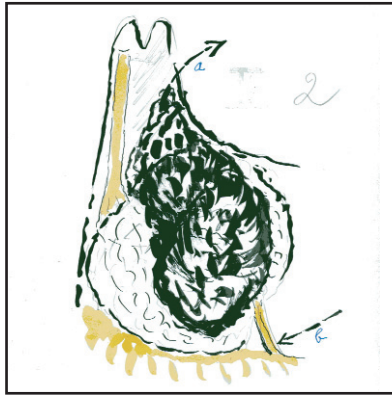


Figure 3 : Division du neurinome en deux fragments antérieur et postérieur (flèche a).

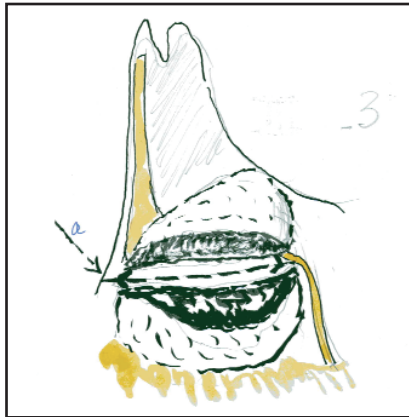
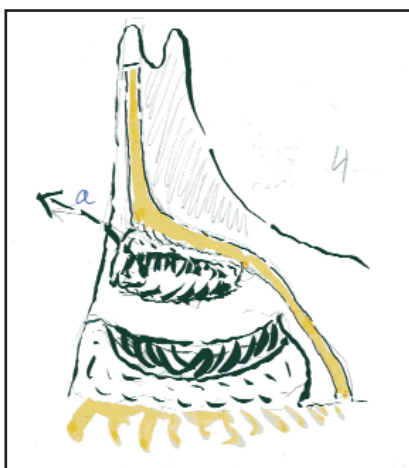

Figure 4 : Ablation du fragment antérieur en le disséquant du nerf facial (flèche a).

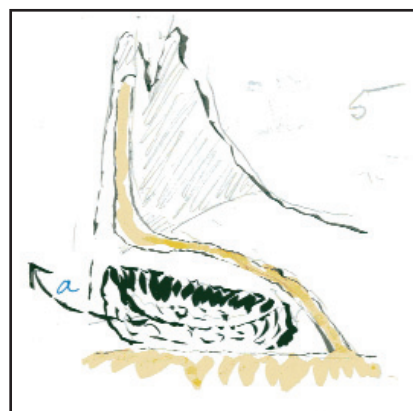

du pôle inférieur du neurinome ; ce pôle est alors récliné et le nerf facial est aperçu. On le sépare de ses adhérences en le disséquant de dedans en dehors. La dissection s'arrête lorsque le nerf disparaît à la vue, masqué par le pôle antérieur du neurinome ; ce segment du nerf facial, qui s'étire entre tronc cérébral et porus est particulièrement en danger d'être traumatisé, c'est pourquoi nous faciliterons sa dissection en procédant au temps suivant.

La division de la tumeur : une tranchée verticale est effectuée depuis le point où le nerf facial disparaît à la vue jusqu'au bord supérieur de la tumeur. Le neurinome est divisé en deux fragments, l'un antérieur, l'autre postérieur, ce qui expose le tronc cérébral entre les deux fragments tumoraux (Figure 3).

On procède alors à la dissection du nerf facial au pôle antérieur du neurinome. Ce temps est très long, nécessitant de morceler l'intérieur du neurinome tout en séparant très progressivement le nerf facial jusqu'à rejoindre le segment périphérique du nerf qui avait été disséqué précédemment jusqu'au porus (Figure 4). Dans cette dernière dissection du nerf, l'HD et le monitoring sont particulièrement utiles ; on évite ainsi toute traction sur le nerf et on aboutit enfin à l'ablation du fragment antérieur de la tumeur et à la libération du nerf facial. Quelques millimètres de tumeur peuvent en cet endroit y demeurer adhérents si le risque d'interruption du nerf paraît inéluctable en poursuivant obstinément leur ablation. Le risque de récurrence en cet endroit y est d'ailleurs négligeable.

Figure 5 : Nerf facial préservé ablation du fragment postérieur du neurinome (flèche a).



Hydrodissection, division du neurinome de l'acoustique

On procède enfin à l'ablation du pôle postérieur de la tumeur en s'aidant du morcellement et de l'HD (Figure 5).

L'HD et la division en deux fragments de la tumeur sont les deux dernières manœuvres qui nous ont donné des chances supplémentaires de préserver la fonction du nerf facial ad-integrum dans la voie d'abord translabyrinthique des neurinomes de l'acoustique y compris pour les plus volumineux d'entre eux.

RÉFÉRENCES

1. Saline Serum Injection into the arachnoid sheet to improve dissection of the facial nerve. Sterkers JM. *New Horizons in facial Nerve Research and Facial Expression*. Kugler publications. The Hague. The Netherlands. 1998; pp 431.
2. Wu Hao, Sterkers JM. Translabyrinthine removal of large acoustic neuromas in young adults.. *Aurus Nasus Larynx* 2000; 27 : 201-205.